

Original

Las hepatectomías mayores en pacientes con colangiocarcinoma e ictericia son seguras

Joan Figueras^{a,*}, Antoni Codina-Barreras^a, Santiago López-Ben^a, Jordi Soriano^b, Berta Pardina^c, Laia Falgueras^a, Ernesto Castro^a, Silvia Torres-Bahi^c, Rosa Ortiz^d, Esther Diaz^d, Albert Maroto^e y Eugeni Canals^f

^aServicio de Cirugía, Hospital de Girona Dr Josep Trueta, Girona, España

^bInstitut de Diagnostic per la Imatge (IDI), Hospital de Girona Dr Josep Trueta, Girona, España

^cServicio de Anestesiología y Reanimación, Hospital de Girona Dr Josep Trueta, Girona, España

^dServicio de Anatomía Patológica, Hospital de Girona Dr Josep Trueta, Girona, España

^eServicio de Radiología, Hospital de Girona Dr Josep Trueta, Girona, España

^fServicio de Radioterapia, Institut Català d'Oncologia, Hospital de Girona Dr Josep Trueta, Girona, España

INFORMACIÓN DEL ARTÍCULO

Historia del artículo:

Recibido el 13 de enero de 2009

Aceptado el 13 de mayo de 2009

On-line el 30 de julio de 2009

Palabras clave:

Colangiocarcinoma hiliar

Tumor de Klatskin

Drenaje biliar

Enfermedad

Tratamiento

Hepatectomía

Resultados

RESUMEN

Introducción: En el tumor de Klatskin la única posibilidad de cura es la extirpación quirúrgica radical. No obstante, la resección quirúrgica es difícil.

Objetivo: El objetivo de este trabajo es valorar la necesidad de drenaje biliar preoperatorio, el índice de reseabilidad, el porcentaje de hepatectomías, la morbimortalidad y la supervivencia a largo plazo.

Material y métodos: Desde el año 2005 hasta el año 2008, se estudió a 26 pacientes con tumor de Klatskin mediante tomografía computarizada helicoidal con multidetectores y colangiografía magnética en casos especiales. Siete pacientes se consideraron irreseables (27%). A los restantes 19 pacientes se les realizaron 8 hepatectomías izquierdas, 5 derechas y 6 resecciones exclusivamente de la vía biliar con linfadenectomía y hepático yeyunostomía a todos ellos.

Resultados: La reseabilidad fue del 73%, la transfusión del 53% y el drenaje biliar preoperatorio se utilizó en 7 casos (37%). La morbilidad fue del 58% y la mortalidad del 10%. La supervivencia y la recidiva a los 48 meses fueron respectivamente del 63 y del 37%.

Al comparar la evolución de los 9 pacientes con bilirrubina inferior a 15 mg/dl y los 10 pacientes con bilirrubina superior a 15 mg/dl, no hubo diferencias en los datos epidemiológicos. Seis pacientes (67%) con bilirrubina baja frente a un paciente (10%) del grupo de bilirrubina alta habían recibido un drenaje biliar preoperatorio ($p = 0,02$). La bilirrubina del grupo no icterico era de $4,7 \pm 4,3$ frente a $22,1 \pm 3,9$ del grupo con ictericia ($p < 0,001$). No hubo diferencias en la evolución postoperatoria.

En conclusión, la reseabilidad y la supervivencia postoperatoria de los pacientes con tumor de Klatskin han mejorado sensiblemente en los últimos años. En casos seleccionados, las hepatectomías mayores en pacientes con ictericia sin desnutrición ni colangitis preoperatoria son seguras.

© 2009 AEC. Publicado por Elsevier España, S.L. Todos los derechos reservados.

*Autor para correspondencia.

Correo electrónico: info@jfigueras.net (J. Figueras).

0009-739X/\$ - see front matter © 2009 AEC. Publicado por Elsevier España, S.L. Todos los derechos reservados.

doi:10.1016/j.ciresp.2009.05.009

Major hepatectomies are safe in patients with cholangiocarcinoma and jaundice

A B S T R A C T

Keywords:

Hilar cholangiocarcinoma
Klatskin tumor
Biliary drainage
Pathology
Treatment
Hepatectomy
Outcome

Background: Surgical resection is the only possibility of long term survival in patients with Klatskin tumours. However, surgical resection is a challenging problem and hepatic resection is often necessary.

Objective: The aim of our study was to assess the need for biliary drainage, resection rate and outcome of hilar cholangiocarcinoma in a single tertiary referral centre.

Patients and methods: From 2005 to 2008, 26 patients with Klatskin tumours were identified and assessed prospectively with multidetector CT and MR cholangiography in special cases. Seven patients (27%) were deemed to be unresectable in pre-operative staging. A total of 19 surgical procedures were performed, 8 left hepatectomies, 5 right hepatectomies and 6 resections exclusively of the biliary tree.

Results: Resection rate was 73%, transfusion rate 53% and preoperative biliary drainage was performed only in 7 cases (37%). Major complications occurred in 11 (58%), including two post-operative deaths (10%).

There were no differences in the epidemiological data, when we separately analysed the outcomes of the 9 patients with bilirubin < 15 mg/dL and the 10 patients with bilirubin > 15 mg/dL. Biliary drainage was required in 6 (67%) patients in the group with low bilirubin levels vs. 1(10%) in the other group ($P = 0.02$). The mean bilirubin level in the jaundiced group was 22.1 ± 3.9 vs. 4.7 ± 4.3 ($P < 0.001$) in the other group. There were no differences in the postoperative outcome between both groups.

Conclusion: Resection and survival rates have increased recently but still carries the risk of significant morbidity and mortality. Major hepatectomies in selected patients without percutaneous biliary drainage are safe.

© 2009 AEC. Published by Elsevier España, S.L. All rights reserved.

Introducción

El colangiocarcinoma ductal hiliar o tumor de Klatskin¹ es un tumor poco frecuente que afecta a la bifurcación de la vía biliar y tiene fama de mal pronóstico. La única posibilidad de cura de este tumor es la extirpación quirúrgica radical². No obstante, la resección quirúrgica es difícil debido a su situación anatómica de vecindad con las importantes estructuras vasculares que acompañan a la bifurcación biliar. Por esta razón, en algunos medios médicos este tipo de tratamiento quirúrgico es poco conocido y muchos de estos pacientes se tratan paliativamente mediante prótesis colocadas por endoscopia o por radiología intervencionista. Uno de los factores pronóstico más importante tras la extirpación quirúrgica radical, es que ésta se realice con márgenes quirúrgicos no afectados³. Recientemente se ha demostrado que si la resección quirúrgica va acompañada de una hepatectomía con resección del lóbulo caudado, el porcentaje de márgenes invadidos y la recidiva tumoral son menores y la supervivencia más larga⁴. Por tanto, hoy en día hay una tendencia a enviar a estos pacientes a centros de referencia que concentren mayor casuística para aumentar la resecabilidad y mejorar los resultados.

Así pues, los estándares de tratamiento quirúrgico actual serían una resecabilidad del 50% de los pacientes, la realización de una hepatectomía en la mayoría de los casos, con una mortalidad operatoria inferior al 10%, una morbilidad postoperatoria del 50% y la supervivencia de los pacientes resecados a los 3 y a los 5 años del 50 y del 30%, respectivamente⁵.

No obstante, hay todavía algunas cuestiones no resueltas referentes al estudio preoperatorio y a la preparación quirúrgica. El tumor de Klatskin se caracteriza por presentarse habitualmente con ictericia. La ictericia se acompaña de desnutrición, aumento de la permeabilidad entérica y de la translocación bacteriana, insuficiencia renal y mayor riesgo de insuficiencia hepática postoperatoria. Por este motivo, para los autores orientales el drenaje biliar preoperatorio es obligatorio⁶. Algunos autores occidentales ya demostraron que era posible efectuar hepatectomías mayores en pacientes con ictericia sin drenaje biliar previo con una mortalidad aceptable, pero sus trabajos no han tenido mucho seguimiento en general⁷.

La política de estudio de los autores de este trabajo en estos pacientes está basada en exploraciones no invasivas, como la tomografía computarizada (TC) con multidetectores y la colangiografía por resonancia magnética (CRM). Respecto al drenaje biliar preoperatorio, se reserva para pacientes con la bilirrubina elevada, la existencia de colangitis preoperatoria y la desnutrición importante⁸. El objetivo de este trabajo es analizar la experiencia más reciente en el tratamiento quirúrgico del tumor de Klatskin y hacer énfasis en la necesidad de drenaje biliar preoperatorio, el índice de resecabilidad, el porcentaje de hepatectomías, la morbimortalidad y la supervivencia a largo plazo.

Material y métodos

Desde enero del 2005 hasta septiembre del 2008 fueron remitidos a nuestro centro a 26 pacientes con colangiocarcinoma hiliar o tumor de Klatskin (fig. 1).

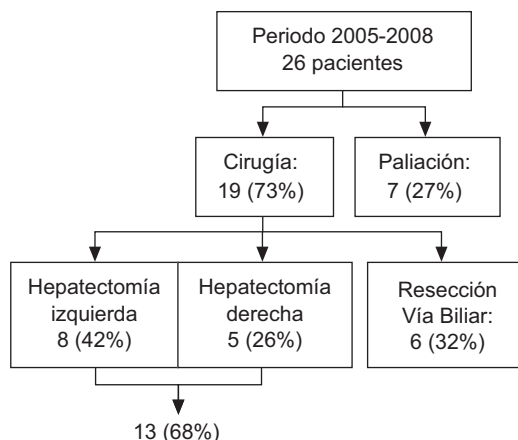


Figura 1 – Evolución clínica y tratamiento de 26 pacientes con colangiocarcinoma hilar.

Todos los pacientes se estudiaron primero mediante ecografía para diagnosticar el grado de la obstrucción y descartar otras causas de ictericia. Para estadificar el tumor se utilizó la TC helicoidal con multidetectores de 10 coronas (16 desde 2007) y se intentó descartar variaciones vasculares, invasión tumoral arterial o portal, presencia de adenopatías engrosadas sospechosas de metástasis tumoral y presencia de metástasis hepáticas⁸. Para estudiar con detalle el grado de la obstrucción biliar, se ha recurrido a la CRM, pero sólo en casos especiales.

Los estudios radiológicos se revisaron en la reunión semanal con los radiólogos, los oncólogos y los cirujanos, y se indicó la resección quirúrgica si se consideraba adecuada para el paciente. Los criterios radiológicos de irresecabilidad incluyen oclusión bilateral de los troncos portales o de las arterias hepáticas, presencia de metástasis hepáticas o adenopatías infiltradas a la altura del tronco celiaco o interaortocava y afectación masiva de las ramas secundarias de las vías biliares. A todos los pacientes sin contraindicaciones anestésicas o radiológicas para la cirugía se les intervino mediante laparotomía exploradora.

Para estadificar a los pacientes se utilizó la clasificación de Bismuth-Corlette, que está basada en la extensión de la afectación tumoral proximal por el tumor⁹. Se indicó drenaje biliar preoperatorio a los pacientes con bilirrubina plasmática mayor de 15 mg/dl, si presentaban colangitis preoperatoria o si la ictericia se acompañaba de desnutrición importante con albúmina sérica inferior a 3 mg/dl^H. Se indicó la embolización portal a aquellos pacientes candidatos a hepatectomía derecha en que el volumen del futuro remanente, calculado mediante volumetría de la exploración de la TC, era inferior al 40% del parénquima.

El mismo equipo quirúrgico según técnicas estándares ha operado a todos los pacientes. Brevemente, después de la laparotomía se les realizó una exploración meticulosa. La extensión de la infiltración hepática se estudió mediante ecografía intraoperatoria para confirmar el tamaño de la lesión, su relación con las estructuras vasculares y descartar la presencia de carcinomatosis o metástasis hepáticas. Después de confirmar la resecabilidad, se realizó una disección «en bloque» del tumor, que incluyó el árbol biliar,

todos los ganglios y el tejido fibroadiposo del pedículo hasta el tronco celiaco y retropancreático con o sin hepatectomía. La sección del colédoco se realizó a la altura intrapancreática con examen intraoperatorio del margen distal. Si había sospecha de invasión vascular, se realizaba resección venosa portal o arterial. La sección biliar proximal se realizó siempre en las ramas secundarias derechas o izquierdas. La continuidad biliar se restableció mediante una anastomosis hepático yeyunal con una reconstrucción en «Y de Roux». Siempre se realiza una biopsia intraoperatoria del margen de resección distal, porque si fuese positivo se tendría que añadir una duodenopancreatectomía céfálica o por lo menos valorar si se realiza en un segundo tiempo. No se realiza sistemáticamente una biopsia intraoperatoria de los márgenes de resección proximal por su escasa rentabilidad, falsos negativos y falsos positivos. Particularmente si el paciente es portador de un catéter intraductal que muestra siempre signos inflamatorios.

La pieza quirúrgica se examinó conjuntamente por el patólogo y el cirujano. Se siguió la clasificación TNM (tumor, node, metastasis 'tumor, adenopatía, metástasis') siguiendo las guías de la Unión Internacional Contra el Cáncer¹⁰.

En todos los pacientes se insistió en la nutrición preoperatoria por vía oral o enteral junto con prebióticos (Actimel[®] Danone, Bélgica) y probióticos (Impact oral[®] Nestle Healthcare, Esplugas de Llobregat, Barcelona).

Los datos demográficos, los resultados radiológicos, el drenaje biliar preoperatorio, los datos histopatológicos, la duración de la intervención, la hemorragia, la transfusión, la morbimortalidad (definida como el fallecimiento antes de 30 días o antes del alta), la recidiva tumoral y la supervivencia se introdujeron prospectivamente en una base de datos Access Microsoft[®] 2003, y los pacientes se revisaron cada 3 meses durante el primer año y posteriormente cada 6 meses. El análisis estadístico se realizó mediante el programa SPSS para Windows (versión 10.0, Chicago, IL). Las variables continuas se compararon mediante el test de la t de Student y las variables categóricas se compararon con el test de la χ^2 . La supervivencia se calculó mediante el método de Kaplan Meier y se compararon mediante el test de los rangos logarítmicos. Una $p < 0,05$ se consideró estadísticamente significativa.

Resultados

Siete pacientes (27%) de 26 evaluados se consideraron irresecables o con contraindicaciones médicas para la intervención, según los estudios preoperatorios, y se les realizó directamente tratamiento paliativo. Los restantes 19 pacientes se operaron y se les realizó la resección a todos ellos con intención curativa; éstos constituyen el grupo de estudio (fig. 1).

Había 11 varones y 8 mujeres, la edad media era de 63 años y la bilirrubina preoperatoria era de casi 15 mg/dl (valor normal inferior a 1,2). Según la clasificación de Bismuth, había mayoría de tumores tipo III, seguida por el tipo I, II y IV. Cuatro pacientes se enviaron a este centro con un drenaje biliar preoperatorio ya colocado. Se indicó drenaje biliar preoperatorio en otros 3 pacientes (37%) debido a bilirrubina superior a 15 md/dl junto con hipoalbuminemia (tabla 1). Se realizó hepatectomía en 13 pacientes (68%): 8 hepatectomías

izquierdas y 5 hepatectomías derechas. También se hizo resección del lóbulo caudado en todos ellos (100%) y de vena porta en un caso (5%). En 6 pacientes (32%) con tumores con margen tumoral proximal bajo (Bismuth I) o contraindicaciones para una hepatectomía se realizó exclusivamente la extirpación de la vía biliar y una linfadenectomía. En todos los pacientes se reconstruyó la vía biliar mediante hepático yeyunostomía en «Y de Roux» (rango: 2 a 6 bocas) (fig. 1).

En la figura 2 se muestra la distribución de la casuística de este trabajo según la clasificación de Bismuth-Corlette y el tipo de resección quirúrgica con o sin hepatectomía. Evidentemente cuanto más alto era el límite superior del tumor, más necesaria era la hepatectomía.

Las pérdidas sanguíneas fueron aproximadamente de 900 ml. No obstante, 2 pacientes precisaron transfusión intraoperatoria y 9 postoperatoria debido a la anemia crónica, a la hemorragia postoperatoria y a las reintervenciones. La estancia postoperatoria fue de más de 3 semanas debido a las

complicaciones, como fístula biliar (47%) o absceso abdominal (26%). Hubo 2 reintervenciones por hemoperitoneo y por fallo de sutura del pie de asa, respectivamente. La mortalidad operatoria fue del 10% (2 casos) (tabla 2).

El estudio histopatológico demostró invasión del margen quirúrgico en 7 pacientes (37%). La distribución de la clasificación TNM posquirúrgica demostró en un caso pT1, en 6 casos pT2, en 10 casos pT3 y en un caso pT4. La media de los ganglios resecaados por pacientes fue de $9,8 \pm 4,6$, de los que $1,1 \pm 1,8$ eran positivos. Hubo 10 pacientes con los ganglios negativos pN0, 7 pacientes con los ganglios negativos pN1 y un paciente con los ganglios negativos pN2.

Todos los pacientes con estadificación pT3 o superior, los márgenes en contacto con el tumor o los ganglios positivos entraron en un protocolo de radioterapia postoperatoria 45 Gy y quimiosensibilización con 5-fluorouracilo intravenoso.

El índice de recidiva tumoral fue del 35% a los 48 meses (fig. 3) y la supervivencia actuarial a los 48 meses fue del 63% (fig. 4).

Con la finalidad de estudiar el impacto del grado de ictericia en la evolución postoperatoria de las hepatectomías, los pacientes se dividieron en aquellos que la bilirrubina inmediatamente antes de la intervención era inferior o superior a la media (15 mg/dl). Los resultados se muestran en las tablas 3 y 4.

No hubo diferencias en los datos epidemiológicos. La mayoría de pacientes con bilirrubina baja había recibido un drenaje biliar preoperatorio ($p = 0,02$), aunque uno de los pacientes con ictericia elevada preoperatoriamente era portador de un drenaje biliar no funcional. La bilirrubina del grupo con ictericia era 4 veces superior a la del grupo no icterico ($p < 0,001$). La distribución de la estadificación de Bismuth era prácticamente idéntica entre ambos grupos. No hubo diferencias en el tipo de intervención ni el tipo de hepatectomías, pero en todo caso hubo más resecciones hepáticas entre los pacientes ictericos. No hubo diferencias en las pérdidas sanguíneas ni en la duración de la intervención.

Tampoco hubo grandes diferencias en la evolución postoperatoria (tabla 4). La morbilidad y el tipo de complicaciones

Tabla 1 - Variables epidemiológicas y tipo de tratamiento quirúrgico

Variable		
Edad, años	63 ± 9	Rango: 46 a 75
Sexo, M/F (%)	11/8	(58/42)
Bilirrubina, mg/dl	14,6 ± 9,6	Rango: 1 a 27
Albumina, mg/dl	3,55 ± 0,44	Rango: 2,9 a 4,6
Clasificación de Bismuth, I/II/III/IV	6/4/7/2	
Drenaje biliar preoperatorio, n (%)	7	(37)
Resecabilidad, n (%)	19/26	(73)
Hepatectomía, n (%)	13/19	(68)
Resección del lóbulo caudado, n (%)	13/13	(100)
Resección de la vena portal, n (%)	1/19	(5)

F: femenino; M: masculino.

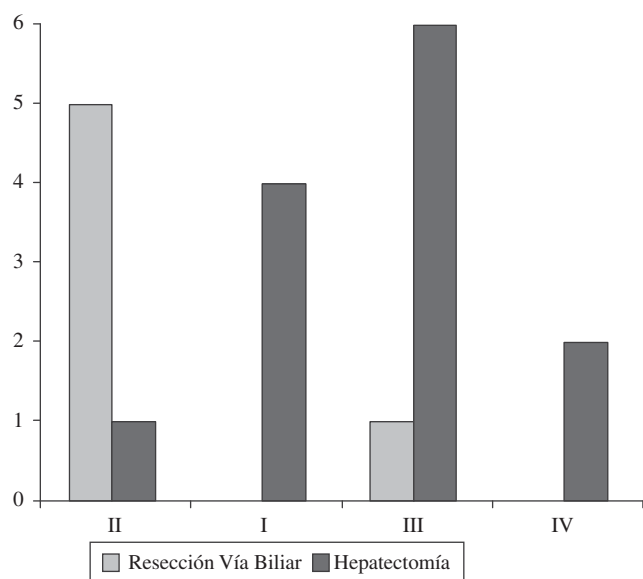


Figura 2 - Distribución de los pacientes según la clasificación de Bismuth-Corlette y tipo de cirugía realizada: resección por vía biliar en azul (o negro) y hepatectomía en rojo (o blanco).

Tabla 2 - Evolución intraoperatoria y postoperatoria de los pacientes quirúrgicos (n = 19)

Variable	n (%)
Estancia postoperatoria, días media ± DE	24,8 ± 21
Mortalidad postoperatoria	2 10
Pérdidas sanguíneas, ml media ± DE	870 ± 537
Transfusión (preoperatoria y postoperatoria de pacientes)	10 53
Reoperación	2 10
Complicaciones (pacientes)	11 58
Fístula biliar	9 47
Absceso profundo	5 26
Infección de herida superficial	5 26
Hemoperitoneo	1 5
Insuficiencia hepática	3 16

DE: desviación estándar.

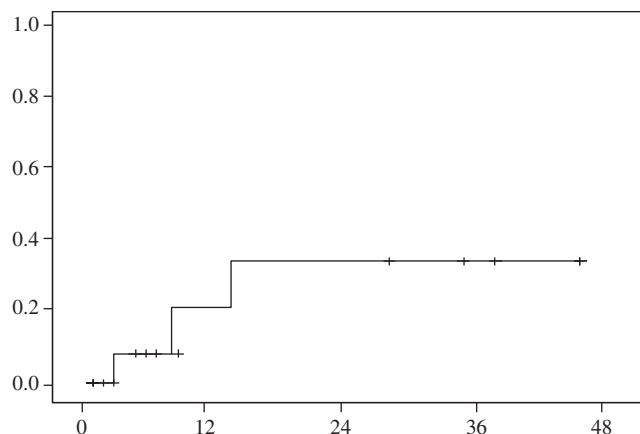


Figura 3 - Índice de recidiva tumoral de los 19 pacientes quirúrgicos. Recidiva a los 48 meses (37%).

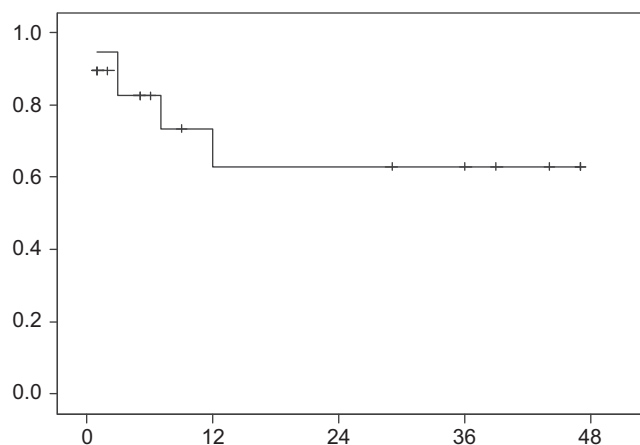


Figura 4 - Supervivencia actuarial de los 19 pacientes quirúrgicos. Supervivencia a los 48 meses (63%).

fueron similares. La transfusión, los reingresos y la mortalidad en ambos grupos tampoco fueron diferentes.

Discusión

Este estudio, al igual que otros estudios de grupos orientales^{6,11,12}, demuestra que el índice de reseccabilidad de los pacientes con tumor de Klatskin en centros quirúrgicos especializados puede llegar a ser muy alta (el 73% en este grupo). Aunque no se puede excluir un sesgo debido a que pacientes más graves o viejos no llegan a los centros, sí se tiene en cuenta la estructura sanitaria de la región parece poco importante. La región sanitaria tiene 7 hospitales comarcales y el hospital de este trabajo es el centro de referencia para alta tecnología, tanto en lo que hace referencia a endoscopia como a recursos oncológicos y de alta tecnología quirúrgica. Tradicionalmente en los centros occidentales el índice de reseccabilidad es bastante más bajo (entre el 30 y el 50%)^{2,4,11,13}. No obstante, estudios más recientes procedentes de Europa, América y Asia confirman estos resultados con un aumento del índice de resección del 50 al 70%^{14,15}.

El drenaje biliar preoperatorio no está exento de riesgos en sí mismo: puede promover una colangitis, prolonga la estancia preoperatoria, no mejora el estado nutricional ni el estatus inmunológico y aumenta las complicaciones infecciosas postoperatorias. Para los cirujanos de la Universidad de Nagoya¹¹ el drenaje biliar debe ser obligatoriamente bilateral o de todos los segmentos afectados, mientras que para otros autores¹⁶⁻¹⁸ el drenaje biliar unilateral exclusivo sobre el futuro remanente, que no se va a resecar, presenta ventajas en cuanto a la regeneración hepatocítica y a una menor morbilidad. En este estudio sólo el 37% de los pacientes precisó del drenaje biliar preoperatorio. Esta cifra está lejos del 100% del grupo de Nimura et al¹¹ y de otros autores

Tabla 3 - Variables epidemiológicas y tipo de tratamiento quirúrgico en los pacientes con bilirrubina preoperatoria mayor y menor de 15 mg/dl

Variable	Bilirrubina		p
	<15 mg/dl (n = 9)	>15 mg/dl (n = 10)	
Sexo masculino, n (%)	4 (44)	7 (70)	0,26
Edad ± DE, años	61 ± 10	64 ± 7,8	0,53
Drenaje biliar preoperatorio, n (%)	6 (67)	1 (10)	0,02
Bilirrubina preoperatoria, mg/dl	4,7 ± 4,3	22,1 ± 3,9	<0,001
Albúmina, mg/dl	3,68 ± 0,49	3,39 ± 0,32	0,17
Clasificación de Bismuth, I/II/III/IV	3/2/3/1	3/2/4/1	0,93
Hepatectomía, n (%)	6 (67)	8 (80)	0,38
Hepatectomía derecha, n (%)	2 (25)	3 (30)	
Hepatectomía izquierda, n (%)	4 (44)	4 (40)	
Resección por vía biliar exclusivamente, n (%)	3 (38)	3 (30)	0,94
Pérdidas sanguíneas, ml ± DE	800 ± 440	916 ± 613	0,69
Duración de la intervención, min ± DE	298 ± 77	321 ± 67	0,50

DE: desviación estándar.

Tabla 4 – Evolución intraoperatoria y postoperatoria de los pacientes con bilirrubina preoperatoria mayor y menor de 15 mg/dl

Variable	Bilirrubina		p
	< 15 g/dl (n = 9), n (%)	> 15 mg/dl (n = 10), n (%)	
Mortalidad	1 (10)	1 (10)	0,71
Morbilidad de pacientes	5 (63)	6 (60)	0,65
Fístula biliar	4 (44)	5 (50)	0,59
Absceso profundo	3 (33)	2 (20)	0,44
Infección de herida superficial	3 (33)	2 (20)	0,44
Insuficiencia hepática	1 (11)	2 (20)	0,54
Ascitis	1 (14)	3 (30)	0,44
Estancia postoperatoria, días	29 ± 10	22 ± 12	0,51
Reingreso	2 (25)	1 (10)	0,41
Transfusión (preoperatoria y postoperatoria de pacientes)	5 (56)	5 (50)	0,59

americanos, europeos u orientales¹³⁻¹⁵. Esta cifra se explica por 2 motivos: a) que empieza a dar sus frutos la motivación entre los diferentes hospitales comarcales de esta región sanitaria al enviar muy pronto a estos pacientes; b) que nuestro dintel para drenar a los pacientes es una bilirrubina superior a 15 mg/dl, o bien que en otros centros se drena a todos los pacientes o a los que presentan una bilirrubina superior a 5 mg/dl¹⁴. Entre los pacientes aquí mencionados, a 4 se les había realizado previamente drenaje biliar preoperatorio por endoscopia, que no fue efectivo en disminuir la bilirrubina en uno de ellos. Se indicó el drenaje biliar preoperatorio mediante radiología intervencionista en 2 casos y en otro por endoscopia, que produjo una colangitis crónica en el paciente y que obligó a descartar la hepatectomía, por lo que sólo se realizó resección de la vía biliar y linfadenectomía. Las complicaciones inherentes al drenaje biliar pueden llegar a ser de hasta el 25%¹³ y puede contaminar la bilis retenida y, por tanto, convertir una cirugía limpia en cirugía contaminada con las complicaciones sépticas acompañantes, por tanto, se intenta evitar el drenaje biliar siempre que sea posible. El drenaje biliar preoperatorio tiene su indicación fundamental en caso de resecciones hepáticas amplias, como son una hepatectomía derecha o una triseccionectomía derecha. No obstante, debido al pequeño número de pacientes, no es posible sacar conclusiones en los 5 pacientes con hepatectomía derecha sobre la evolución en función de la bilirrubina. Se prefiere, cuando es necesario, el drenaje biliar preoperatorio mediante radiología intervencionista por vía percutánea. El drenaje se coloca exclusivamente sobre el futuro remanente hepático proximalmente al tumor y se recoge la bilis, la que se reinfunde por vía sonda nasoenteral de bajo calibre para evitar la malabsorción de vitaminas liposolubles, la desnutrición, la translocación bacteriana y la gastritis alcalina¹⁹.

Consecuentemente, la política de los autores de este trabajo continuará siendo la misma: procurar una referencia precoz de estos pacientes, realizar un estudio rápido no invasivo basado en la TC con multidetectores, una preparación preoperatoria basada en el cuidado del estado nutricional con utilización de simbióticos¹⁰ y una intervención precoz si el paciente no presenta colangitis o hipoalbuminemia.

Conseguir una resección completa del tumor con márgenes negativos es el objetivo principal del tratamiento quirúrgico del tumor de Klatskin. La realización de una hepatectomía en el acto quirúrgico aumenta la resecabilidad y el índice de pacientes con márgenes negativos. No obstante, es muy importante al final de la intervención o durante la inclusión con el patólogo tomar muestras del borde de resección proximal para saber si la resección ha sido completa, y proponer, en caso contrario, quimioterapia y radioterapia postoperatoria. El estudio intraoperatorio por congelación del margen proximal en la propia experiencia es muy poco fiable con falsos negativos y un falso positivo. Tampoco tendría ninguna relevancia clínica conocer el resultado intraoperatorio del estado del margen, porque en esta técnica, la vía biliar se secciona al final, después de la transección hepática, y ya no es posible ampliar márgenes del conducto biliar.

Si el estudio histopatológico es meticuloso, desgraciadamente el índice de casos con márgenes positivos sigue siendo elevado (el 37% en este caso). No obstante, estas cifras están lejos del 50 al 70% publicado en las primeras series^{11,20-23} y son más cercanas al 20% de estudios más recientes^{4,6,12,24}. Un hallazgo importante de este trabajo es la supervivencia larga de los pacientes con márgenes positivos. En este estudio sólo un paciente presentaba invasión macroscópica y en los otros 6 se trataba de invasión microscópica. Otra explicación podría ser el efecto beneficioso del tratamiento de radioterapia y quimioterapia adyuvante¹². Debido al pequeño número de pacientes, no es posible sacar conclusiones sobre la importancia de la hepatectomía a la hora de analizar la invasión del margen o la recidiva tumoral.

Sólo se ha realizado resección de la vena porta en un paciente al que se le practicó una hepatectomía derecha y que presentaba invasión de la vena porta izquierda. Parece razonable la técnica *non touch* propuesta por Neuhaus con resección en bloque, incluida la vena porta²⁴. No obstante, los resultados publicados hasta ahora indican que mientras que la resección de la vena porta no debe considerarse necesariamente una parte estándar de todas las intervenciones, la sospecha de invasión tumoral de la vena porta tampoco debe ser una contraindicación para la resección quirúrgica curativa¹⁴.

Uno de los hallazgos más esperanzadores es la alta supervivencia a largo plazo (el 63% a los 48 meses entre los pacientes resecaados) que anima a continuar esta política de cirugía de resección radical basada en la hepatectomía del lado con afectación vascular o de las ramas secundarias. No se ha conseguido identificar factores significativos, presencia de adenopatías o márgenes invadidos, ni realización de hepatectomía. Probablemente el bajo número de pacientes sea una explicación plausible para esto.

El objetivo principal de este trabajo era confirmar que la realización de una hepatectomía mayor en estos pacientes presenta buenos resultados, incluso si los valores de bilirrubina son superiores a 15 mg/dl⁷. No hubo diferencias en los datos preoperatorios e intraoperatorios ni en la evolución operatoria o postoperatoria. Aunque las infecciones de herida quirúrgica y los abscesos profundos fueron más frecuentes en el grupo con bilirrubina inferior a 15 mg/dl, la diferencia no fue estadísticamente significativa. Probablemente la realización de mayor número de drenajes biliares preoperatorios en el grupo de pacientes con ictericia, con la consiguiente contaminación séptica, sea la explicación más adecuada para las infecciones.

En conclusión, la resecabilidad y la supervivencia postoperatoria de los pacientes con tumor de Klatskin a los que se les puede realizar resección radical han mejorado sensiblemente en los últimos años. En casos seleccionados las hepatectomías mayores en pacientes seleccionados sin desnutrición ni colangitis preoperatorios son seguras.

BIBLIOGRAFÍA

- Klatskin G. Adenocarcinoma of the hepatic duct at its bifurcation within the porta hepatis. An unusual tumour with distinctive clinical and pathological features. *Am J Med.* 1965;38:241-56.
- Lladó L, Ramos E, Torras J, Fabregat J, Jorba R, Valls C, et al. Resección radical del colangiocarcinoma hilar. Indicaciones y resultados. *Cir Esp.* 2008;83:139-44.
- Ramos Rubio E. Cirugía radical del colangiocarcinoma (tumor de Klatskin). *Cir Esp.* 2007;82:11-5.
- Ito F, Agni R, Rettammel RJ, Been MJ, Cho CS, Mahvi DM, et al. Resection of hilar cholangiocarcinoma: Concomitant liver resection decreases hepatic recurrence. *Ann Surg.* 2008;248:273-9.
- Figueras, Valls C, Fabregat J, Serrano T, Jaurrieta E. Equipamiento, experiencia mínima y estándares en la cirugía hepatobiliopancreática (HPB). *Cir Esp.* 2002;71:201-6.
- Sano T, Shimada K, Sakamoto Y, Yamamoto J, Yamasaki S, Kosuge T, et al. One hundred and two consecutive hepatobiliary resections for perihilar cholangiocarcinoma with zero mortality. *Ann Surg.* 2006;244:240.
- Cherqui A, et al. Major liver resection for carcinoma in jaundiced patients without preoperative biliary drainage. *Arch Surg.* 2000;135:301.
- Figueras J, Llado L, Valls C, Serrano T, Ramos E, Fabregat J, et al. Changing strategies in diagnosis and management of hilar cholangiocarcinoma. *Liver Transpl.* 2000;6:786-94.
- Bismuth H, Corlette MB. Intrahepatic cholangioenteric anastomosis in carcinoma of the hilus of the liver. *Surg Gynecol Obstet.* 1975;140:170-8.
- Sobin LH, Wittekind CH, editors. TNM classification of malignant tumors. 5.º ed. Nueva York: Wiley and Sons, Inc.; 1997. p. 81-3.
- Tsao JI, Nimura Y, Kamiya, Hayakawa N, Kondo S, Nagino M, et al. Management of hilar cholangiocarcinoma. Comparison of an American and Japanese experience. *Ann. Surg.* 2000;232:166-74.
- Liu CL, Fan ST, Lo CM, Tso WK, Lam CM, Wong J. Improved operative and survival outcomes of surgical treatment for hilar cholangiocarcinoma. *Br J Surg.* 2006;93:1488-94.
- Mansfield SD, Barakat O, Charnley RM, Jaques BC, O'Suilleabhain CB, Atherton PJ, et al. Management of hilar cholangiocarcinoma in the North of England: Pathology, treatment, and outcome. *World J Gastroenterol.* 2005;11:7625-30.
- Hemming AW, Reed AI, Fujita S, Foley DP, Howard RJ. Surgical management of hilar cholangiocarcinoma. *Ann Surg.* 2005;241:693-702.
- Lee SG, Lee YJ, Park KM, Hwang S, Min PC. One hundred and eleven liver resections for hilar bile duct cancer. *J Hepatobiliary Pancreat Surg.* 2000;7:135-41.
- Noie T, Sugawara Y, Imamura H, Takayama T, Makuuchi M. Selective versus total drainage for biliary obstruction in the hepatic hilus: An experimental study. *Surgery.* 2001;130:74-81.
- De Palma GD, Galloro G, Siciliano S, Iovino P, Catanzano C. Unilateral versus bilateral endoscopic hepatic duct drainage in patients with malignant hilar biliary obstruction: Results of a prospective, randomized, and controlled study. *Gastrointest Endosc.* 2001;53:547-53.
- Rerknimitr R, Kladcharoen N, Mahachai V, Kullavanijaya P. Result of endoscopic biliary drainage in hilar cholangiocarcinoma. *J Clin Gastroenterol.* 2004;38:518-23.
- Sugawara G, Nagino M, Nishio H, Ebata T, Takagi K, Asahara T, et al. Peroperative symbiotic treatment to prevent postoperative infectious complications in biliary cancer surgery. *Ann Surg.* 2006;244:706-14.
- Kosuge T, Yamamoto J, Shimada K, Yamasaki S, Makuuchi M. Improved surgical results of hilar cholangiocarcinoma with procedures including major hepatic resection. *Ann Surg.* 1999;230:663-71.
- Launois B, Terblanche J, Lakehal M, Catheline JM, Bordaxoglou E, Landen S, et al. Proximal bile duct cancer: High respectability rate and 5-year survival. *Ann Surg.* 1999;230:266-75.
- Jarnagin WR, Fong Y, DeMatteo RP, Gonen M, Burke EC, Bodniewicz BSJ, et al. Staging, resectability, and outcome in 225 patients with hilar cholangiocarcinoma. *Ann Surg.* 2001;234:507-17.
- Klempnauer J, Ridder GJ, Von Wasielewski R, Werner M, Weimann A, Pilchmayr R. Resectional surgery of hilar cholangiocarcinoma: A multivariate analysis of prognostic factors. *J Clin Oncol.* 1997;15:947-54.
- Neuhaus P, Jonas S, Settmacher U, et al. Surgical management of proximal bile duct cancer: Extended right lobe resection increases resectability and radicality. *Langenbecks Arch Surg.* 2003;388:194-200.